

На правах рукописи

ЩЕГЛОВ НИКОЛАЙ ЕВГЕНЬЕВИЧ

**ОПТИМИЗАЦИЯ ХИРУРГИЧЕСКИХ МЕТОДОВ УДАЛЕНИЯ
НЕФУНКЦИОНИРУЮЩЕГО ТРАНСПЛАНТАТА ПОЧКИ**

3.1.14 – трансплантология и искусственные органы

АВТОРЕФЕРАТ

Диссертации на соискание ученой степени
кандидата медицинских наук

Москва 2022

Работа выполнена в федеральном государственном бюджетном учреждении «Национальный медицинский исследовательский центр трансплантологии и искусственных органов имени академика В.И. Шумакова» Министерства здравоохранения Российской Федерации

Научный руководитель:

Доктор медицинских наук

Трушкин Руслан Николаевич

Официальные оппоненты:

Медведев Владимир Леонидович – доктор медицинских наук, профессор, заведующий кафедрой урологии Федерального государственного бюджетного образовательного учреждения высшего образования «Кубанский государственный медицинский университет» Министерства здравоохранения Российской Федерации, заместитель главного врача по нефрологической службе Государственного бюджетного учреждения здравоохранения «Научно-исследовательский институт – Краевая клиническая больница №1 имени профессора С.В. Очаповского» Министерства здравоохранения Краснодарского края.

Арзуманов Сергей Викторович – руководитель группы трансплантации и заместительной почечной терапии отдела общей и реконструктивной урологии Научно-исследовательского института урологии и интервенционной радиологии имени Н.А. Лопаткина – филиал Федерального государственного бюджетного учреждения «Национальный медицинский исследовательский центр радиологии» Министерства здравоохранения Российской Федерации.

Ведущая организация:

Государственное бюджетное учреждение здравоохранения Московской области «Московский областной научно-исследовательский клинический институт имени М.Ф. Владимирского».

Защита диссертации состоится «27» декабря 2022 года в 14⁰⁰ часов на заседании Диссертационного Совета ДСТИО 001.21 при ФГБУ «Национальный медицинский исследовательский центр трансплантологии и искусственных органов имени академика В.И. Шумакова» Минздрава России по адресу: 123182, Москва, ул. Щукинская, дом 1.

С диссертацией можно ознакомиться в библиотеке ФГБУ «Национальный медицинский исследовательский центр трансплантологии и искусственных органов имени академика В.И. Шумакова» Минздрава России, а также на сайте <http://www.transpl.ru>.

Автореферат разослан «___»

2022 г.

Ученый секретарь

диссертационного совета ДСТИО 001.21

кандидат ветеринарных наук

Волкова Елена Алексеевна

ОБЩАЯ ХАРАКТЕРИСТИКА РАБОТЫ

Актуальность темы исследования

В течение последних десятилетий трансплантация почки остается «золотым стандартом» лечения пациентов с терминальной стадией почечной недостаточности [Gill JS, 2002]. Значительный прогресс в иммуносупрессивной терапии привел к увеличению выживаемости почечного трансплантата в раннем и отдалённом периодах [Takase НМ., 2018]. Несмотря на это, значительная потеря функции трансплантата почки сохраняется в долгосрочной перспективе у некоторых категорий пациентов [Davis S., 2022].

Почечный трансплантат с утраченной функцией может вызывать активацию выработки донор-специфических антител при снижении иммуносупрессивной терапии. В то же время продолжение иммуносупрессивной терапии повышает риск развития сердечно-сосудистых осложнений, вероятность развития злокачественных новообразований и инфекционных осложнений. [Jassal, S.V., 2002; Pham P.T., 2011].

Рецидив почечной недостаточности у реципиентов может потребовать хирургического лечения и удаления трансплантата. Это обуславливает значительные риски и создает угрозу жизни в послеоперационном периоде [Kabani R., 2014].

В качестве альтернативы открытым методикам удаления почечного трансплантата в практику внедрены лапароскопические вмешательства. Их преимущества заключаются в возможности более полного удаления аллогенных тканей, снижении травматичности операций, уменьшении частоты и тяжести послеоперационных осложнений, а также уменьшении срока пребывания пациентов в стационаре [Трушкин Р.Н., 2016]

Отсутствие чётких рекомендаций по выбору оперативного метода удаления почечного трансплантата подтверждает актуальность данного вопроса, необходимость анализа результатов, определения показаний к тому или иному виду доступа и оптимизации хирургических методов.

Цель исследования

Улучшение качества хирургического лечения больных с нефункционирующим почечным трансплантатом путём разработки и усовершенствования методов лапароскопической трансплантатэктомии.

Задачи исследования

1. У пациентов с утраченной функцией трансплантата почки провести сравнительный анализ интра- и послеоперационных показателей трансплантатэктомии, выполненной открытым и лапароскопическим доступом.

2. Провести сравнительный анализ интраоперационного и раннего послеоперационного периода тотальной и субкапсулярной методики лапароскопической трансплантатэктомии у пациентов после утраты функции трансплантата почки.

3. Определить технические особенности, разработать и внедрить методики субкапсулярной трансплантатэктомии с использованием лапароскопических технологий.

4. Определить показания к субкапсулярной лапароскопической трансплантатэктомии у больных с нефункционирующим почечным трансплантатом.

5. Разработать оптимальную тактику и алгоритм оказания хирургической помощи у пациентов с нефункционирующим почечным трансплантатом.

Научная новизна

Впервые систематизированы опыт и результаты хирургических методов лечения у пациентов с нефункционирующим почечным трансплантатом.

Разработана и внедрена в хирургическую практику новая хирургическая методика – субкапсулярная лапароскопическая трансплантатэктомия, позволяющая уменьшить травматичность оперативного пособия, уменьшить частоту и тяжесть интраоперационных и послеоперационных осложнений.

Доказана эффективность субкапсулярной лапароскопической трансплантатэктомии в сравнении с тотальной лапароскопической трансплантатэктомией у пациентов после утраты функции трансплантата почки на основании сравнительного анализа интра- и послеоперационных клинических результатов.

Разработаны оптимальная тактика и алгоритм хирургического лечения пациентов с нефункционирующим почечным трансплантатом.

Теоретическая и практическая значимость

Проведена модернизация существующих лапароскопических методов удаления нефункционирующего трансплантата почки, позволившая достоверно улучшить клинические результаты трансплантатэктомии.

Результаты, полученные в ходе сравнительного исследования данных клинического течения интра- и послеоперационного периодов, являются основой для определения показаний и выработке оптимальных подходов при проведении лапароскопической трансплантатэктомии.

Изложены условия, обеспечивающие выполнение лапароскопической трансплантатэктомии субкапсулярным методом.

Раскрыты причинно-следственные связи между методикой трансплантатэктомии и объёмом кровопотери, продолжительностью операций, количеством послеоперационных осложнений.

Применение субкапсулярной методики лапароскопической трансплантатэктомии при удалении почечного трансплантата позволяет уменьшить время операции и её травматичность, предупредить возможные осложнения, сократить послеоперационное нахождение пациента в стационаре, обеспечивает более быстрое восстановление пациентов после операции, а также создает предпосылки для последующего выполнения ретрансплантации почки.

Методология и методы исследования

В исследовании выполнен анализ результатов оперативного лечения 94 больных с нефункционирующим трансплантатом почки, в период с 2013 по 2022 годы. Оперативные вмешательства 12 больным были выполнены с применением субкапсулярного метода лапароскопической трансплантатэктомии. Работа основана на статистическом анализе клинических данных, результатов оперативного вмешательства, лабораторных и инструментальных исследований.

Основные положения, выносимые на защиту

1. Субкапсулярная лапароскопическая трансплантатэктомия позволяет проводить операции у пациентов, утративших функцию трансплантата, с минимальной интраоперационной кровопотерей, уменьшением сроков послеоперационного стационарного лечения, минимальным риском развития послеоперационных осложнений и низкими показателями послеоперационной летальности.

2. Субкапсулярная лапароскопическая трансплантатэктомия сочетает в себе все преимущества малоинвазивных технологий при значительно меньшей продолжительности оперативного лечения по сравнению с тотальной лапароскопической трансплантатэктомией.

3. Субкапсулярная лапароскопическая трансплантатэктомия является модернизированным лапароскопическим методом для хирургического лечения пациентов с нефункционирующим почечным трансплантатом.

Степень достоверности и апробация результатов

Достоверность и обоснованность полученных результатов обеспечена чёткой постановкой задач, репрезентативным объемом клинических наблюдений и проведенных исследований, длительностью и регулярностью наблюдения за пациентами, перенесшими трансплантатэктомию; использованием клиничко-лабораторных, инструментальных методов исследования и современных методов статистической обработки.

Апробация работы состоялась 19 сентября 2022 года на заседании объединенной научной конференции клинических, экспериментальных отделений и лабораторий Федерального государственного бюджетного учреждения «Национальный медицинский исследовательский центр трансплантологии и искусственных органов имени академика В.И. Шумакова» Министерства здравоохранения Российской Федерации.

Основные положения и результаты диссертационной работы доложены и обсуждены на X Всероссийской урологической видеоконференции (Москва, 2018 г.); 29 Всемирном конгрессе видеурологии и достижений в клинической урологии (Москва, 2018 г.); XI Всероссийском съезде трансплантологов (Москва, 2022 г.).

Внедрение в практику

Полученные результаты используются в урологическом отделении Государственного бюджетного учреждения здравоохранения города Москвы «Городская клиническая больница № 52 Департамента здравоохранения города Москвы», в хирургическом отделении № 1 Федерального государственного бюджетного учреждения «Национальный медицинский исследовательский центр трансплантологии и искусственных органов имени академика В.И. Шумакова»; а также используются в учебном процессе на кафедре трансплантологии и искусственных органов Института клинической медицины имени Н.В. Склифосовского Федерального государственного автономного образовательного учреждения высшего образования Первый Московский государственный медицинский университет имени И.М. Сеченова Минздрава России (Сеченовский Университет).

Личный вклад автора

Автор принимал непосредственное участие в разработке концепции, дизайна и постановке задач исследования; принимал участие в проведении оперативного лечения включенных в исследование пациентов. Самостоятельно производил сбор материала для исследования, формировании базы данных, статистической обработки, анализа и интерпретации полученных результатов.

Работы, опубликованные по теме диссертации

По теме статьи опубликовано 6 научных работ, в том числе 3 статьи в центральных рецензируемых журналах, включенных в Перечень рецензируемых научных изданий Центра, в которых должны быть опубликованы основные научные результаты диссертационных работ на соискание ученой степени кандидата наук.

Объем и структура работы

Диссертационная работа выполнена в классическом стиле и состоит из четырех глав: обзора литературы, главы, посвященной характеристике пациентов и методам исследования, двух глав результатов собственных исследований, а также обсуждения, выводов, практических рекомендаций и списка используемой литературы. Работа изложена на 119 страницах машинописного текста, иллюстрирована 18 таблицами и 34 рисунками. Список литературы состоит из 135 наименований, их них 22 российских и 113 зарубежных источников.

СОДЕРЖАНИЕ РАБОТЫ

Материалы и методы исследования

Диссертационное исследование основано на материале, полученном в процессе ретроспективного анализа клинических наблюдений хирургического лечения 94 пациента, утративших функцию трансплантата. Все включенные в исследование пациенты получали хирургическое лечение в урологическом отделении ГБУЗ «ГКБ№52 ДЗМ» в период с 2013 по 2022 гг.

Для сравнения эффективности различных хирургических методик проанализированы результаты оперативного лечения пациентов с нефункционирующим трансплантатом, которым в период с 2013 по 2022 год была выполнена лапароскопическая или открытая трансплантатэктомия, всего 94 оперативное вмешательство.

Мужчины составляли 56,4% (53 чел.), женщины – 43,6% (41 чел.) от общего числа пациентов. Возраст пациентов находился в диапазоне от 23 до 82 лет и в среднем был равен $47,5 \pm 12,4$ лет. При этом большинство пациентов (75 чел. – 79,8%) было старше 30 и моложе 60 лет.

Всем пациентам проводилось предоперационное обследование, которое заключалось в проведении общеклинического осмотра, выполнения термометрии, оценке лабораторных данных с интерпретацией динамики показателей клинических и биохимических показателей крови, выполнении общего анализа мочи, коагулологического исследования, вирусологического исследования, бактериологическое исследование мочи. Также всем пациентам выполнялось электрокардиографическое обследование, мультиспиральная компьютерная томография органов брюшной полости и забрюшинного пространства, магнитно-резонансной томографии таза и трансплантированной почки и УЗИ органов мочевыделительной системы.

Расчет статистических показателей, для оценки достоверности различий, корреляции и взаимного влияния анализируемых факторов, выполнен с помощью стандартных методов с использованием электронных таблиц Microsoft Office Excel и статистического пакета программ для математически-статистических расчетов IBM SPSS STATISTICS 13.0 (IBM SPSS Inc., США) и MEDCALC v20.1123 (Бельгия).

Данные проверены на соответствие нормальному распределению с помощью критерия Шапиро-Уилка. Переменные, имеющие нормальное распределение, при статистической обработке данных описывались как верхние и нижние границы 95 процентного доверительного интервала, среднее арифметическое \pm среднее квадратичное отклонение ($M \pm SD$). При сравнении средних значений использовался критерий Стьюдента. Для сравнительного анализа достоверности различий качественных признаков проводился с помощью теста Фишера и χ^2 критерия. Они использовались для проверки значимости связи между двумя категориальными переменными. Для сравнения непараметрических переменных, вычислялись медиана и интерквартильный размах [25%-75%], которые использовались для определения частоты встречаемости значений. Проведение статической обработки этих данных использовались методы непараметрической статистики. Для проведения сравнения независимых выборок этих переменных использовались критерии Манна-Уитни и Краскела-Уолиса, а при сравнении зависимых выборок рассчитывали парный критерий Вилкоксона. Статистически достоверными считались результаты при значениях $p < 0,05$.

Результаты исследования

Сравнительный анализ эффективности открытой и лапароскопических методик трансплантатэктомии у пациентов с нефункционирующим трансплантатом почки

Для сравнительного анализа, открытого и лапароскопического способа трансплантатэктомии проанализированы результаты хирургического лечения пациентов с нефункционирующим почечным трансплантатом в исследование включены 94 пациента. Из 94 случаев трансплантатэктомии, у 29 пациентов операция выполнялась из лапароскопического доступа, и в 65 случаях – открытым методом.

Выполнен сравнительный анализ демографических и клинических данных пациентов исследуемых групп (Таблица 1).

Таблица 1 - Демографические и клинические данные пациентов, перенесших трансплантатэктомию в исследуемых группах

Показатели	Открытый доступ (n=65)	Лапароскопический доступ (n=29)	Достоверность, p
Пол:			
мужчины, n	35	18	0,502
женщины, n	30	11	
Возраст, лет	от 23 до 82 (49 ± 13)	от 22 до 59 (50 ± 8)	0,221
Основной диагноз:			0,982
Хронический гломерулонефрит	28 (43%)	18 (62%)	
Сахарный диабет	9 (13,9%)	2 (6,9%)	
Аномалия развития почек	5 (7,7%)	4 (13,8%)	
Нефропатия неясной этиологии	14 (21,5%)	4 (13,8%)	
Поликистоз почек	4 (6,2%)	1 (3,5%)	
Гемолитико-уремический синдром	1 (1,5%)	0 (0%)	
Васкулит	2 (3,1%)	0 (0%)	
Мочекаменная болезнь	2 (3,1%)	0 (0%)	
Длительность функционирования трансплантата	79,3±66,2 101 (18;126)	99,0±62,2 90 (18;136)	0,373
Лечение гемодиализом до трансплантатэктомии, месяцев	37 [17;88]	28 [15;49]	0,190

Сравнительный анализ демографических данных показал, что статистически значимых различий по возрасту, полу, основному диагнозу, длительности функционирования трансплантата, срокам проведения ЗПТ выявлено не было.

Выполнен сравнительный анализ интра- и послеоперационных показателей открытой и лапароскопических методик удаления нефункционирующего трансплантата почки (Таблица 2).

Таблица 2 – Основные показатели интра- и послеоперационного периодов у пациентов, перенесших трансплантатэктомию открытым и лапароскопическим доступом

Показатели	Открытый доступ (n=65)	Лапароскопический доступ (n=29)	Достоверность, р
Продолжительность операции, мин	70[60; 90]	133 [109; 181]	0,000
Кровопотеря, мл	256,3±235,2 100 [100; 283]	57,9±13,7 62 [50; 70]	0,000
Длительность послеоперационного стационарного лечения, койко-дни	17 [14; 24]	6 [4; 7]	0,000
Частота осложнений, n (%)	18 (25%)	1 (3,4%)	0,001
Летальность, n (%)	15 (23,1%)	1(3,4%)	0,005

Продолжительность оперативного вмешательства открытой трансплантатэктомии оказалась ниже почти в два раза по сравнению с лапароскопическим методом трансплантатэктомии ($p=0,000$).

Средние значения интраоперационной кровопотери в зависимости от используемого доступа составили $256,3\pm 235,2$ и $57,9\pm 13,7$ мл ($p=0,000$).

Продолжительность пребывания в стационаре после выполнения лапароскопической трансплантатэктомии был почти в три раза ниже по сравнению с открытой трансплантатэктомией (17 и 6 дней соответственно).

Ретроспективный анализ результатов трансплантатэктомии: сравнения продолжительности операции, объема кровопотери, продолжительности стационарного лечения после операции, частоты развития осложнений, послеоперационной летальности при использовании открытого и лапароскопического доступа, установлено, что продолжительность операции лапароскопической трансплантатэктомии значительно выше ($p = 0,000$), чем открытой. Преимуществом использования лапароскопического доступа для выполнения трансплантатэктомии является значительное сокращение длительности послеоперационного стационарного лечения ($p = 0,000$), минимальная интраоперационная кровопотеря ($p = 0,000$).

У пациентов, которым после утраты функции трансплантата почки провели трансплантатэктомию открытым способом, осложнения развивались в 7 раз чаще в отличие от пациентов, которым выполнена трансплантатэктомию лапароскопическим доступом ($p = 0,001$).

При сравнении показателей летальности, в группе пациентов, которым выполнялась операция открытым доступом летальность была почти в 7 раз больше по сравнению с пациентами, которым операция выполнялась лапароскопическим доступом ($p=0,005$).

Субкапсулярная лапароскопическая трансплантатэктомия: оптимизированный лапароскопический метод хирургического лечения нефункционирующего почечного трансплантата

По мере накопления опыта выполнения лапароскопической трансплантатэктомии позволило усовершенствовать её методику. Причиной усовершенствования лапароскопического метода послужил тот факт, что длительность лапароскопической трансплантатэктомии более чем в два раза выше по сравнению с открытым методом трансплантатэктомии, 173 [131; 194] и 65[60; 91] минут соответственно.

При классическом варианте выполнения лапароскопической трансплантатэктомии происходит выделение почки вместе с капсулой от передней брюшной стенки, так называемая тотальная лапароскопическая трансплантатэктомия. Наличие выраженного рубцово-спаечного процесса между капсулой трансплантированной почки и окружающими тканями делает технически более трудным процесс выделения почки, сопровождается выраженной кровоточивостью из рубцовых тканей, в связи чем время операции увеличивается.

В основу новой методики, способствующая сокращению продолжительности операции явился новый способ мобилизация трансплантированной почки от передней брюшной стенки при выполнении лапароскопической трансплантатэктомии у больных с нефункционирующим почечным трансплантатом. Эта методика принципиально не отличаются от тотальной лапароскопической трансплантатэктомии, и включает в себя мобилизация подвздошной артерии с последующим временным прекращением кровотока по ней с помощью сосудистого зажима типа «бульдог», мобилизация артерии почечного трансплантата и выделение трансплантата из окружающих тканей.

Выделение почечного трансплантата и последующий выход на сосуды трансплантированной почки происходит между капсулой и паренхимой почки, так называемая субкапсулярная лапароскопическая трансплантатэктомия. Использование этой методики является менее травматичным по сравнению с тотальным выделением капсулы трансплантированной почки, сопровождается меньшей кровоточивостью из окружающих тканей, что позволяет значительно уменьшить продолжительность хирургического пособия. При этом замкнутой полости из оставшейся части капсулы почки не формируется, так как при выделении почки при субкапсулярной лапароскопической трансплантатэктомии вскрывается париетальная брюшина, и остаточная полость свободно сообщается с брюшной полостью, что позволяет избежать развития осложнений в послеоперационном периоде.

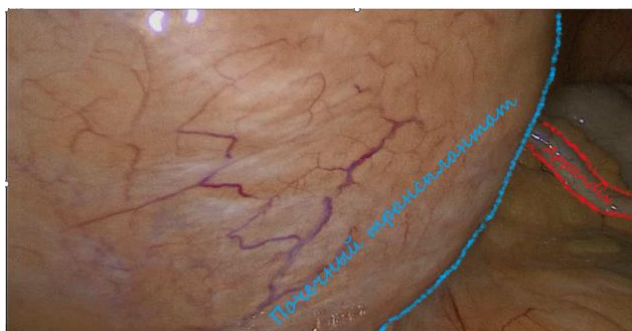Техника выполнения субкапсулярной лапароскопической трансплантатэктомии

Лапароскопическая субкапсулярная трансплантатэктомия выполняется под общей комбинированной анестезией с миорелаксантами и ИВЛ. Для выполнения оперативного вмешательства из лапароскопического доступа пациент укладывается на контралатеральную операции сторону. Для достижения заданного положения пациента на операционном столе, используют валик, который подкладывают под

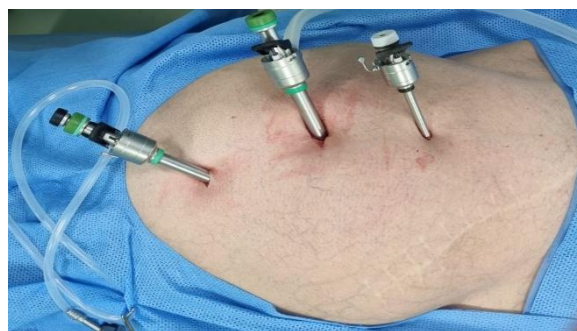спину, или используют боковые фиксаторы. Для увеличения реберно-подвздошного промежутка производят увеличение угла операционного стола и наклоняют его к вентральной поверхности.

Первый троакар устанавливается после наложения карбоксиперитонеума, параумбиликально, а затем осуществляется контрольная лапароскопия.

Почечный трансплантат визуализируется в подвздошной области как пролабирующее через париетальную брюшину образование. Для проведения субкапсулярной лапароскопической трансплантатэктомии используются 3 основных троакара: 12 мм, 10 мм и 5 мм. Для уменьшения вероятности перекрёста лапароскопических инструментов и лапароскопа, необходимо соблюдать правило триангулярности (Рисунок 1).



А)

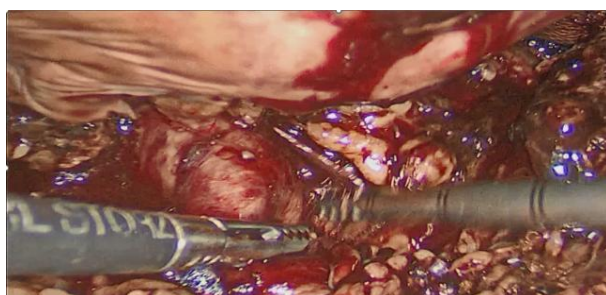


Б)

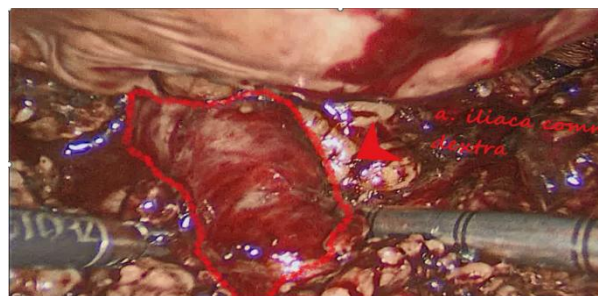
Рисунок 1 – Вид трансплантата со стороны брюшной полости (А) и установка основных троакаров при лапароскопической трансплантатэктомии (Б)

Лапароскоп находится в области вершины воображаемого треугольника, а два остальных рабочих троакаров, располагаются по углам основания треугольника, который обращён основанием к трансплантированной почке.

После рассечения брюшины необходимо выполнить мобилизацию наружной подвздошной артерии. Анастомозирование этой артерии с почечным трансплантатом - самый распространённый вариант имплантации (Рисунок 2).



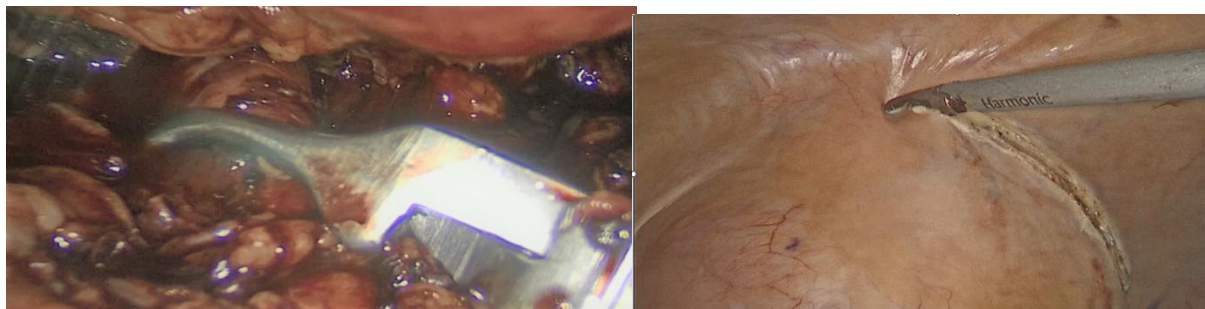
А)



Б)

Рисунок 2 – Мобилизация наружной подвздошной артерии (А), выделенная наружная подвздошная артерия (Б)

Пережатие общей подвздошной артерии выполняют после предварительного выделения наружной и общей подвздошной артерии для выключения кровотока почечного трансплантата. Для этой цели используется зажим типа «бульдог». После пережатия общей подвздошной артерии, начинается мобилизация почечного трансплантата (Рисунок 3).



А)

Б)

Рисунок 3 – Сосудистый зажим наложен на общую подвздошную артерию (А); выделение трансплантата, рассечение париетальной брюшины на границе с передней брюшной стенкой (Б)

Производится рассечение париетальной брюшины над трансплантатом с помощью ультразвукового скальпеля. Затем также с помощью ультразвукового скальпеля вскрывается капсула трансплантата (Рисунок 4).

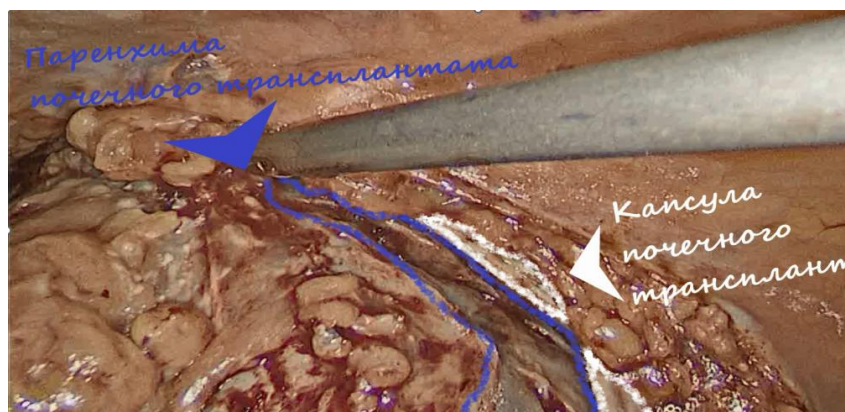
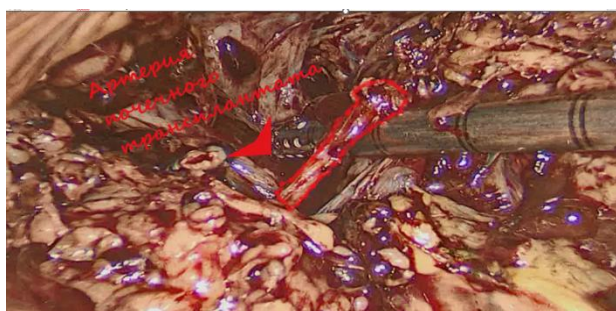
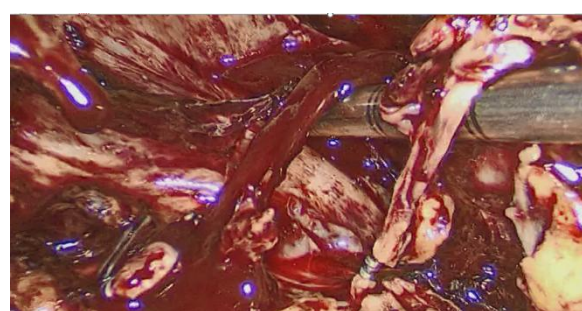


Рисунок 4 – Субкапсулярная мобилизация трансплантата

Выделение почечного трансплантата осуществляется субкапсулярно в медиальном направлении в сторону синуса почки, что позволяет мобилизовать сосуды трансплантированной почки в области синуса (Рисунок 5).



А)



Б)

Рисунок 5 – Субкапсулярная мобилизация сосудов трансплантата (А) и субкапсулярное клипирование сосудов трансплантата (Б)

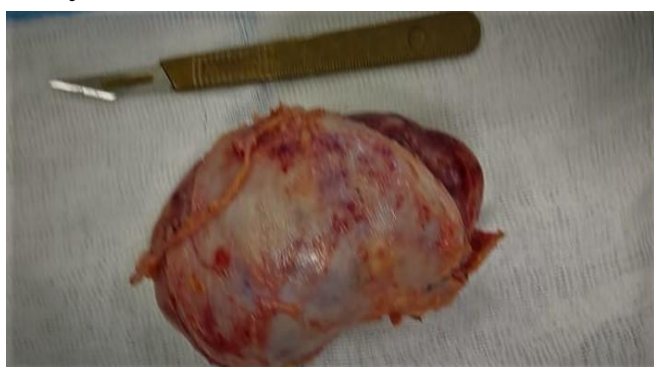Этот этап является главной отличительной особенностью субкапсулярной от тотальной лапароскопической трансплантатэктомии. Несмотря на то, что в области синуса почечные сосуды могут начинать делиться на сегментарные ветви, это

позволяет выделять сосуды вне рубцово-спаечного процесса, при этом сосуды почки имеют меньший диаметр и большую длину. Это позволяет выполнять более тщательный гемостаз за меньший промежуток времени.

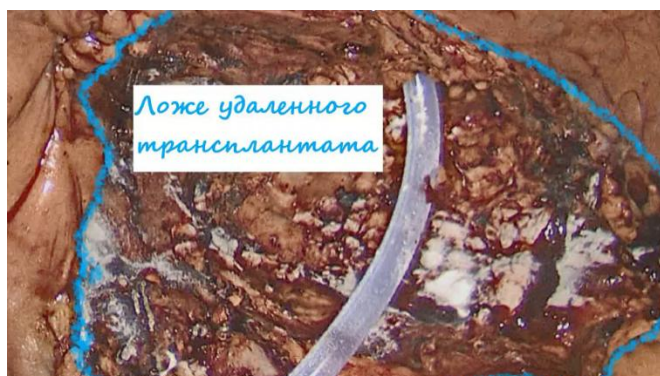После выделения артерии почечного трансплантата, выполняется наложение на нее клипс и затем она пересекается с помощью гармонического скальпеля. Аналогично выделяется вена и мочеточник трансплантата, на которые затем накладываются клипсы и пересекается ультразвуковым скальпелем.

После удаления трансплантата почки производится оценка надёжности гемостаза. Для этого снимают сосудистый зажим с общей подвздошной артерии, при отсутствии кровотечения переходят к следующему этапу операции.

Удаление почечного трансплантата из брюшной полости является следующим этапом операции. Почечный трансплантат удаляют из минилапаротомного доступа (Рисунок 6).



А)



Б)

Рисунок 6 – Почечный трансплантат после удаления из брюшной полости (А) и конечный вид ложа почечного трансплантата (Б)

На данном рисунке, виден небольшой дефект капсулы в области синуса трансплантированной почки, который сформировался в результате субкапсулярной мобилизации трансплантата.

При наличии гнойно-воспалительных изменений в трансплантированной почке, для предотвращения инфицирования хирургического доступа используется пластиковый одноразовый контейнер.

После извлечения почечного трансплантата устанавливается страховой дренаж в область ложа удалённого трансплантата. Чтобы избежать дополнительных разрезов, дренаж можно установить через один из лапароскопических портов. После этого страховой дренаж фиксируется к коже узловыми швами ушивание (рисунок 28).

Перед ушиванием доступа стол необходимо вернуть в так называемое «нулевое положение», и после этого выполнить послойное ушивание доступа.

Операция заканчивается выполнением контрольной лапароскопии, после предварительно воссозданного карбоксиперитонеума. При этом повторно оценивается гемостаз, осуществляется контроль области ушитого хирургического доступа и под визуальным контролем извлекаются троакары, производится десуфляция и затем ушиваются раневые дефекты после троакаров.

Определение показаний к трансплантатэктомии субкапсулярным методом у пациентов с нефункционирующим трансплантатом почки

До внедрения в практику (до 2016 года) лапароскопических методов трансплантатэктомии у пациентов с утраченной функцией трансплантата почки в урологическом отделении ГБУЗ «ГКБ №52 ДЗМ» данные хирургические вмешательства выполнялись только с помощью открытого доступа. С 2013 по 2015 гг. выполнено 24 открытых трансплантатэктомий у пациентов с утраченной функцией почечного трансплантата в возрасте от 27 до 71 ($47,8 \pm 13,7$) лет, из них 12 (50%) мужчин и 12 (50%) женщин.

С 2016 по 2022 годы выполнено 70 трансплантатэктомий, в том числе 17 тотальных и 12 субкапсулярная лапароскопических трансплантатэктомий у пациентов с нефункционирующим трансплантатом почки в возрасте от 22 до 82 ($47,8 \pm 13,7$) лет, из них 41 (58,6%) мужчин и 29 (41,4%) женщин (Таблица 3).

Таблица 3 – Характеристика пациентов, которым проводилась открытая трансплантатэктомия в 2016- 2022 годы

Показатель	Исследуемая группа (n = 70)
Мужчины, n (%)	41 (58,6%)
Женщины, n (%)	29 (41,4%)
Возраст, лет	от 22 до 82 ($47,3 \pm 11,8$)

Распределение больных в зависимости от способа выполнения трансплантатэктомии представлено на рисунке 7.

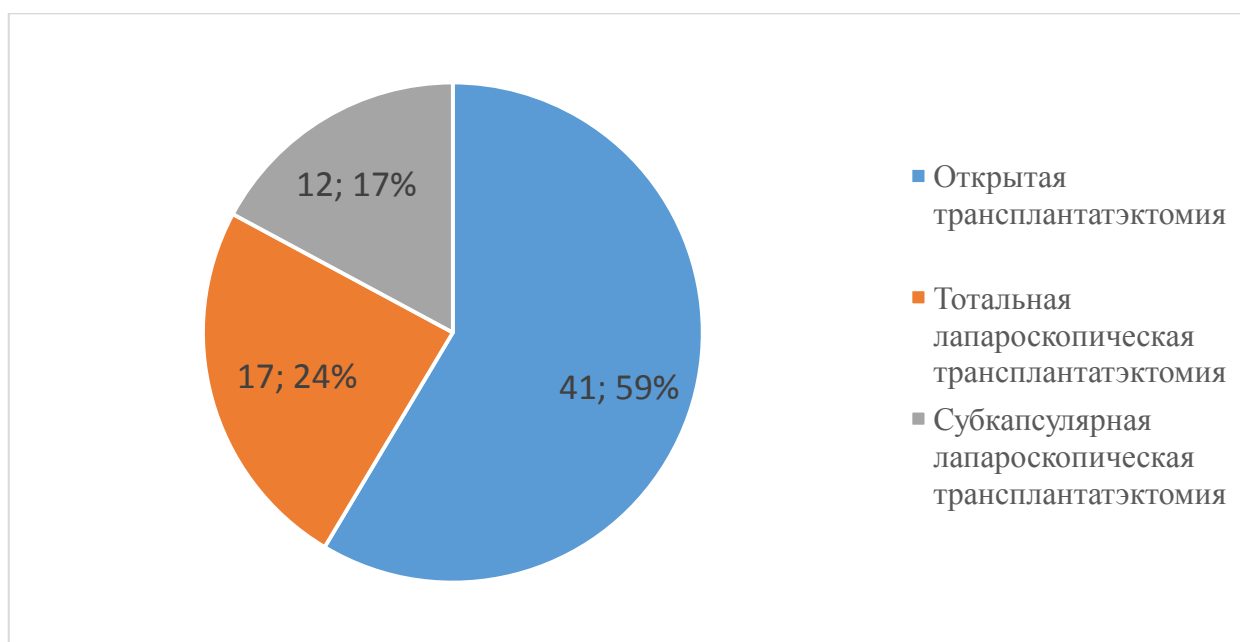


Рисунок 7 – Распределение больных в зависимости от способа выполнения трансплантатэктомии у пациентов с утраченной функцией почечного трансплантата в 2016-2022 годах

На долю трансплантатэктомий, выполненных открытым доступом приходится 59%, тогда как на долю операций выполненных из лапароскопического доступа приходится 41% от всех операций, выполненных у пациентов с нефункционирующим почечным трансплантатом в 2016-2022 годах.

Данные оценки операционно-анестезиологического риска у пациентов, перенесших трансплантатэктомию в 2016- 2022 годы представлены в таблице 4.

Таблица 4 – Оценка операционно-анестезиологического риска у пациентов, перенесших трансплантатэктомию в 2016- 2022 годы

Показатель	Исследуемая группа (n = 70)
Количество умерших пациентов, n (%)	9 (12,9%)
Шкала МНОАР, баллов	4,7 ± 1,0
Шкала ASA, статус	3,6 ± 0,6

Для решения поставленных задачи была проведена оценка операционно-анестезиологического риска по шкале МНОАР и физического статуса пациента по шкале ASA (таблица 5).

Таблица 5 – Оценка операционно-анестезиологического риска у пациентов, перенесших трансплантатэктомию в 2013- 2015 годы

Показатель	Группа 1: открытая ТЭ* (n=41)	Группа 2: тотальная лапароско- пическая ТЭ* (n=17)	Группа 3: субкапсу- лярная лапароско- пическая ТЭ* (n=12)	Достовер- ность значений, р группа 1/ группа 3	Достовер- ность значений, р, группа 2/ группа 3
Шкала МНОАР, баллов	5,5 ± 0,4	3,6 ± 0,3	3,6 ± 0,3	p=0,000	p=0,742
Шкала ASA, статус	4,0± 0,4	3,0 ± 0,0	3,0 ± 0,0	p=0,001	p=NaN

*ТЭ- трансплантатэктомия

Согласно данным, представленные в таблице показатели операционно-анестезиологического риска по классификации МНОАР и физического статуса пациентов по классификации ASA были выше у пациентов, перенесших трансплантатэктомию открытым способом, по сравнению с показателями у пациентов в группе субкапсулярной лапароскопической трансплантатэктомии (p=0,000 и p=0,001 соответственно). При этом достоверно значимых различий между показателями операционно-анестезиологического риска по классификации МНОАР и физического статуса пациентов по классификации ASA пациента в

группе тотальной лапароскопической и субкапсулярной лапароскопической трансплантатэктомии не получено ($p=0,742$ и $p= NaN$ соответственно).

Показания к трансплантатэктомии у пациентов, с утраченной функцией почечного трансплантата, в зависимости от хирургического доступа отражены в таблице 6.

Таблица 6 – Показания к трансплантатэктомии у пациентов после утраты функции трансплантата почки в зависимости от хирургического доступа в 2016-2022 годах

Показания	Открытая трансплантатэктомия (n=41)	Тотальная лапароскопическая трансплантатэктомия (n=17)	Субкапсулярная лапароскопическая трансплантатэктомия (n=12)
Гнойно-воспалительные заболевания трансплантата	8 (19,5%)	12 (70,6%)	6 (50%)
Острое отторжение трансплантата почки	5 (12,2%)	2 (11,8%)	2 (16%)
Тромбоз артерии трансплантата	4 (9,7%)	1 (5,9%)	–
Разрыв трансплантата почки	2 (4,9%)	–	–
Хроническое отторжение трансплантата почки	22 (53,7%)	2 (11,8%)	3 (25%)
Нефросклероз трансплантата почки	–	–	1 (8,3%)

Для выявления факторов риска развития инфекционных осложнений и определения показаний для трансплантатэктомии у данной группы пациентов с нефункционирующим трансплантатом почки, включенные в исследования, были разделены на 2 группы. В I группу включены 22 (23,4%) пациента у которых по данным гистологического исследования операционного материала были выявлены гнойные формы пиелонефрита трансплантата. Во II группу включены 72 (76,6%) пациента у которых по данным гистологического исследования операционного материала данные за гнойный пиелонефрит не получено. В I группе возраст больных составлял от 22 до 82 ($50,8 \pm 13,6$) лет, из них 15 (68,2%) мужчин и 7 (31,8%) женщин, во второй группе от 22 до 71 ($46,4 \pm 11,4$) лет, из них 38 (68,2%) мужчин и 34 (31,8%) женщин (Таблица 7).

Таблица 7 - Демографические и клинические данные пациентов, перенесших трансплантатэктомия в исследуемых группах

Показатели	Пациенты с гнойными формами пиелонефрита трансплантат (n=22), I группа	Пациенты без признаков гнойного пиелонефрита (n=72), II группа	Достоверность, p
Пол: мужчины, n (%) женщины, n (%)	15 (68,2%) 7 (31,8%)	38 (52,8%) 34 (47,2%)	0,201
Возраст, лет	от 22 до 82 (50,8±13,6)	от 22 до 71 (46,4±11,4)	0,179
Группы высокого риска гнойного пиелонефрита трансплантата:			
Сахарный диабет	8 (36,4%)	9 (12,5%)	0,042
Длительность функционирования трансплантата	79,3±66,2 101 (18;126)	99,0±62,2 90 (18;136)	0,373
Наличие постоянных урологических дренажей (постоянный уретральный катетер, внутренний мочеточниковый стент, нефростомический дренаж)	8 (36,4%)	1 (1,4%)	0,002
Острый криз отторжения в анамнезе	10 (45,5%)	27 (37,5%)	0,557
Повторная аллотрансплантация почки	3 (13,6%)	8 (1,4%)	0,738
Летальность, n (0%)	9 (40,9%)	7 (9,7%)	0,008

В качестве возможных факторов риска развития деструктивных форм пиелонефрита в трансплантированной почке рассматривались возраст и пол пациентов, наличия в анамнезе кризов отторжения, повторных аллотрансплантаций почек, сахарного диабета и постоянных урологических дренажей (постоянный уретральный катетер, внутренний мочеточниковый стент, нефростомический дренаж), которые являются показанием к удалению почечного трансплантата после утраты его функции.

Выполнен однофакторный анализ, в котором проводилась оценка частоты встречаемости факторов. На основании этого анализа, выявлены статически значимыми различия между пациентами I и II групп, для наличия постоянных урологических дренажей ($p=0,002$) и частотой выявления сахарного диабета ($p=0,042$). При наличии постоянных урологических дренажей вероятность развития деструктивных форм пиелонефрита трансплантата у пациентов с

нефункционирующим трансплантатом возрастает в 26 раз, а при наличии сахарного диабета - почти в 6 раз.

Показатель летальности у больных гнойными формами пиелонефрита трансплантата по данным гистологического исследования операционного материала, почти в 6 раз больше по сравнению с пациентами, которые не имели признаков гнойного пиелонефрита трансплантата ($p=0,008$).

Сравнительный анализ эффективности лапароскопической тотальной и субкапсулярной методик трансплантатэктомии у пациентов после утраты функции трансплантата почки

В период с 2013 по 2019 год в урологическом отделении ГБУЗ «ГКБ 52 ДЗМ» было выполнено 29 трансплантатэктомией лапароскопическим доступом у пациентов с нефункционирующим почечным трансплантатом. Из них 18 (62%) мужчин, 11 (38%) женщин, в возрасте от 22 до 59 ($43,8 \pm 10,3$) лет.

Хирургическое лечение с помощью лапароскопического доступа выполнялось двумя способами, в зависимости от способа мобилизации трансплантата и выделение артерий почечного трансплантата: тотальная лапароскопическая трансплантатэктомия ($n=17$) и субкапсулярная лапароскопическая трансплантатэктомия ($n = 12$).

Выполнен сравнительный анализ демографических и клинических данных пациентов исследуемых групп (Таблица 8).

Таблица 8 - Демографические и клинические данные пациентов перенесшие трансплантатэктомию в исследуемых группах

Показатели	Тотальная лапароскопическая ТЭ ($n=17$)	Субкапсулярная лапароскопическая ТЭ ($n=12$)	Достоверность, p
Пол: мужчины, n женщины, n	10 (58,8%) 7 (41,2%)	8 (66,7%) 4 (33,3%)	0,690
Возраст, лет	от 24 до 56 ($46 \pm 7,9$)	от 22 до 59 ($44,8 \pm 13,2$)	0,870
Основное заболевание: Хронический гломерулонефрит Диабетическая нефропатия Аномалия развития МВС Нефропатия неясной этиологии Поликистоз почек	14 (82,4%) 0 2 (11,8%) 1 (5,8%) 0	4 (33,3%) 2 (16,7%) 2 (16,7%) 3 (25%) 1 (8,3%)	0,341
Длительность функционирования трансплантата, месяцев	$88,6 \pm 65,5$ 70,5 [39;57]	$96,9 \pm 57,4$ 68,5 [14;132]	0.729
Сроки ЗПТ гемодиализом до ТЭ, месяцев	31 [17;37]	30 [19;40]	0,253

*ТЭ - трансплантатэктомия; МВС - мочевыделительная система; ЗПТ – заместительная почечная терапия

В ходе анализа основных характеристик исследуемых групп значимых различий по полу, возрасту, основному диагнозу, длительности функционирования трансплантата, сроков проведения ЗПТ гемодиализом до ТЭ, не выявлено.

Выполнено сравнительное исследование интра- и послеоперационных показателей открытой и лапароскопических методик трансплантатэктомии у пациентов с нефункционирующим трансплантатом почки (Таблица 9).

Таблица 9 – Сравнительное исследование показателей и осложнений интра- и послеоперационного периодов при выполнении тотальной и субкапсулярной лапароскопической трансплантатэктомии

Показатели	Тотальная лапароскопическая ТЭ (n=17)	Субкапсулярная лапароскопическая ТЭ (n=12)	Достоверность, p
Продолжительность операции, мин	160 [128; 190]	95 [85; 114]	0,000
Интраоперационная кровопотеря, мл	60,6 [50; 70]	50 [50; 57,5]	0,097
Длительность послеоперационного стационарного лечения, дни	6,0 [4,5; 7,5]	5,0 [3,0; 6,8]	0,116
Частота осложнений, n	1 (15%)	0 (0%)	p=NaN

*ТЭ – трансплантатэктомия

Такие показатели как интраоперационная кровопотеря, длительность стационарного послеоперационного лечения и частота осложнений в послеоперационном периоде достоверно не различались, а показатель продолжительности операции является статистически значимым (p=0,000).

Объем кровопотери при тотальной и субкапсулярной трансплантатэктомии составил соответственно от 50 до 100 (60 [50; 70]) мл и от 50 до 70 (50 [50; 57,5]) мл (Рисунок 8).

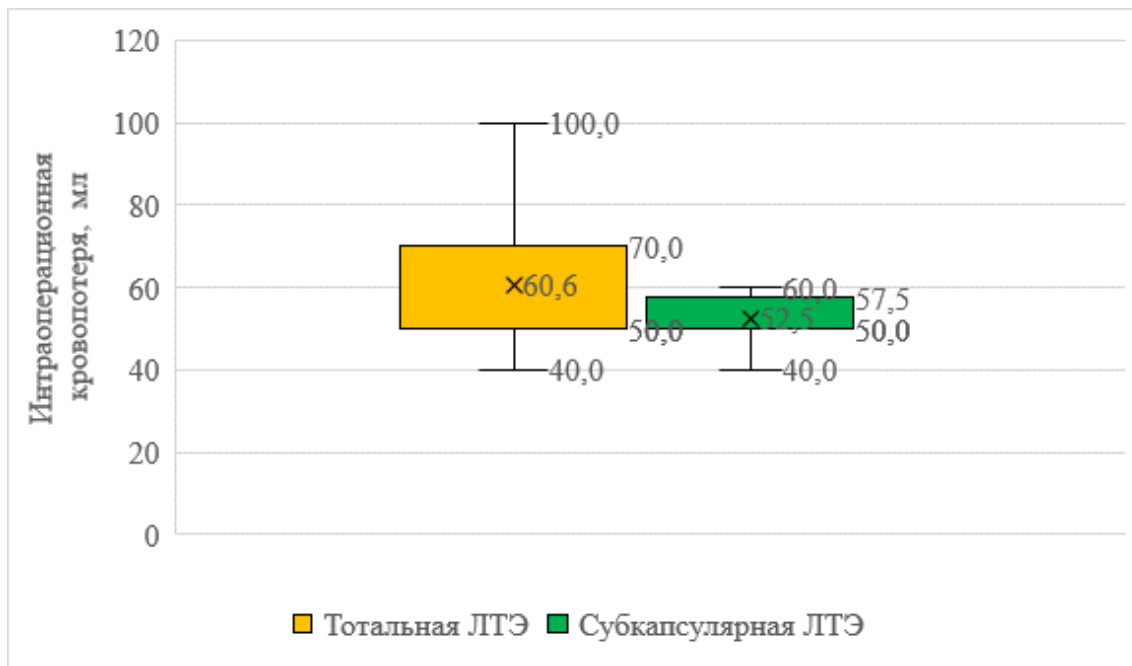


Рисунок 8 – Объем кровопотери при выполнении тотальной и субкапсулярной лапароскопической трансплантатэктомии (ЛТЭ - лапароскопическая трансплантатэктомия)

Преимуществом использования субкапсулярного лапароскопического доступа для выполнения трансплантатэктомии является уменьшение интраоперационной кровопотери ($p = 0,097$).

Продолжительность стационарного лечения после выполнения тотальной лапароскопической трансплантатэктомии составила от 3 до 30 (6,0 [4,5; 7,5]) койко-дней, тогда как при лапароскопической субкапсулярной лапароскопической трансплантатэктомии – от 3 до 7 (5 [3,0; 6,8]) койко-дней (Рисунок 9).




Рисунок 9 – Продолжительность стационарного лечения после лапароскопической трансплантатэктомии, выполненной тотальным и субкапсулярным способом (ЛТЭ - лапароскопическая трансплантатэктомия)

Показатель стационарного лечения после операции практически не отличался у пациентов с тотальной и субкапсулярной трансплантатэктомией ($p = 0,116$).

Длительность оперативного лечения у больных с тотальной лапароскопической трансплантатэктомией составила от 120 до 245 (160 [128; 190]) минут, тогда как при субкапсулярной лапароскопической трансплантатэктомии от 80 до 150 (95 [85; 114]) минут (Рисунок 10).

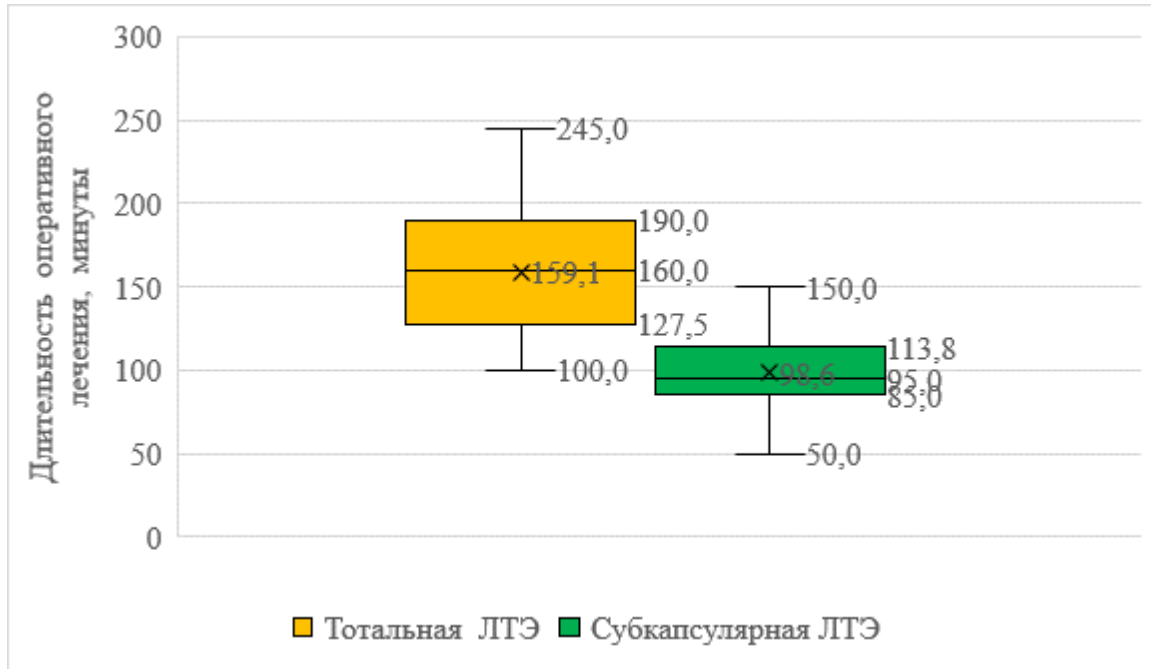


Рисунок 10 - Длительность стационарного лечения после выполнения тотальной и субкапсулярной лапароскопической трансплантатэктомии (ЛТЭ - лапароскопическая трансплантатэктомия)

Ретроспективный анализ результатов лапароскопической трансплантатэктомии при использовании тотального и лапароскопического доступов, показал, что продолжительность тотальной лапароскопической трансплантатэктомии значительно больше, чем при использовании субкапсулярной лапароскопической трансплантатэктомии ($p = 0,000$).

У пациентов с неработающим трансплантатом почки, которым провели лапароскопическую трансплантатэктомию субкапсулярным способом, интра- и послеоперационных осложнений отмечено не было, в отличие от пациентов, которым выполнена тотальная трансплантатэктомия лапароскопическим доступом ($p = \text{NaN}$).

Определение оптимальной тактики и алгоритма оказания хирургической помощи у больных с нефункционирующим трансплантатом почки

Определена оптимальная тактика и алгоритм оказания хирургической помощи у больных с нефункционирующим почечным трансплантатом (Рисунок 11).

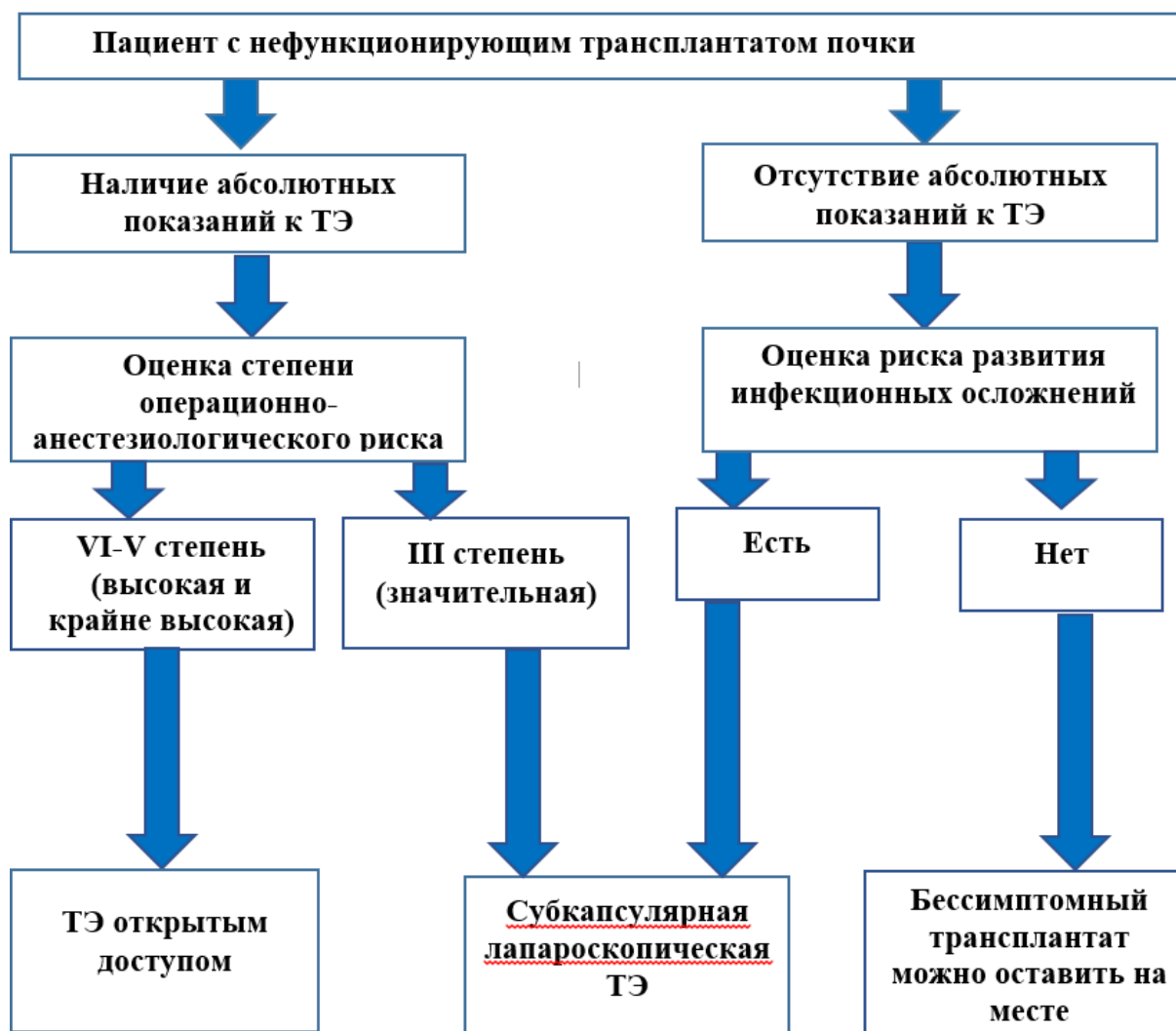

Рисунок 11 – Тактика и алгоритм оказания хирургической помощи у пациентов с нефункционирующим почечным трансплантатом (ТЭ – трансплантатэктомия)

Критерием нефункционирующего трансплантата у данной группы пациентов являлся факт возобновления заместительной почечной терапии, или выполнения ретрансплантации почки. Важную роль для определения оптимальной тактики у таких больных зависит от степени операционно-анестезиологического риска, наличия абсолютных показаний к операции, и наличия факторов риска для развития инфекционных осложнений.

Предложенная новая хирургическая методика субкапсулярной лапароскопической трансплантатэктомии сочетает в себе все преимущества малоинвазивных методов лечения нефункционирующего почечного трансплантата при значительном снижении продолжительности операции. Субкапсулярная лапароскопическая трансплантатэктомия является модифицированным лапароскопическим методом удаления нефункционирующего трансплантата почки.

ВЫВОДЫ

1. Применение лапароскопических доступов при выполнении трансплантатэктомии у пациентов с нефункционирующим почечным трансплантатом позволяет уменьшить длительность послеоперационного стационарного лечения ($p = 0,000$), частоту развития послеоперационных осложнений ($p = 0,001$), снизить послеоперационную летальность в сравнении с пациентами, которым выполнялась открытая трансплантатэктомия (23,1% и 3,4% соответственно).

2. При субкапсулярной лапароскопической трансплантатэктомии продолжительность операции достоверно ниже, чем при тотальной лапароскопической трансплантатэктомии ($p = 0,000$); другие показатели интраоперационного и раннего послеоперационного периода (интраоперационная кровопотеря, продолжительность послеоперационного стационарного лечения, развитие осложнений) достоверно не различаются.

3. Технические особенности выполнения субкапсулярной лапароскопической трансплантатэктомии у больных с нефункционирующим почечным трансплантатом в сравнении с тотальной лапароскопической трансплантатэктомией, состоят в субкапсулярной мобилизации почечного трансплантата, субкапсулярном выделении сосудов и частичном удалении капсулы трансплантата почки.

4. Субкапсулярная лапароскопическая трансплантатэктомия показана пациентам с нефункционирующим трансплантатом почки, имеющим III степень операционно-анестезиологического риска.

5. Разработаны алгоритм действий и предложена новая хирургическая тактика лечения пациентов с нефункционирующим почечным трансплантатом, включая выбор хирургического доступа у данной категории больных с учётом наличия степени операционно-анестезиологического риска и риска развития инфекционных осложнений в трансплантате.

ПРАКТИЧЕСКИЕ РЕКОМЕНДАЦИИ

1. Субкапсулярный лапароскопический метод удаления нефункционирующего почечного трансплантата может использоваться у пациентов с ХПН хирургами, владеющие лапароскопическими навыками

2. У пациентов с нефункционирующим почечным трансплантатом, при отсутствии высоких и крайне высоких операционно-анестезиологических рисков рекомендовано выполнение субкапсулярной лапароскопической трансплантатэктомии.

3. При выполнении субкапсулярной трансплантатэктомии сначала необходимо выделить наружную подвздошную артерию, наложение зажим типа «бульдог» на общую подвздошную артерию, после чего необходимо выполнить субкапсулярную мобилизацию трансплантата и субкапсулярное выделение сосудов почечного трансплантата.

СПИСОК РАБОТ, ОПУБЛИКОВАННЫХ ПО ТЕМЕ ДИССЕРТАЦИИ

1. Изменения нижних мочевых путей у пациентов с терминальной почечной недостаточностью и после трансплантации почки / А. Е. Лубенников, Р. Н. Трушкин, О. Л. Подкорытова, **Н. Е. Щеглов**// Московский хирургический журнал. – 2014. – Т.4. – №1(35). – С. 57-62.

2. Малоинвазивные технологии в лечение больных со стриктурой мочеточника после трансплантации почки / А. Е. Лубенников, Р. Н. Трушкин, **Н. Е. Щеглов**// Хирургическая практика. – 2014. – Т.4. – №1. – С. 97-101.

3. Трансплантированная почка: особенности лечебной тактики при нефролитиазе /А.А. Соколов, А.Г. Мартов, Р.Н. Трушкин, **Н.Е. Щеглов**// Тихоокеанский медицинский журнал. – 2016. – № 1(63). – С. 97-98.

4. Выбор хирургического доступа при удалении нефункционирующего почечного трансплантата / Р.Н. Трушкин, Л.Ю. Артюхина, **Н.Е. Щеглов**, Д.Ф. Кантимеров, Т.К. Исаев, О.С. Шевцов, Т.М. Клементьева, Н.О. Колесников // Клиническая нефрология. – 2022. – № 3. – С. 72–76

5. Лапароскопическая резекция трансплантированной почки с опухолью больших размеров / Р.Н. Трушкин, Л.Ю. Артюхина, Д.Ф. Кантимеров, Т.К. Исаев, **Н.Е. Щеглов**, О.С. Шевцов, Т.М. Клементьева // Клиническая нефрология. – 2022. – № 3. – С. 68–71

6. Лапароскопическая резекция почечного трансплантата с опухолью, наш опыт выполнения / Р.Н. Трушкин, Л.Ю. Артюхина, Д.Ф. Кантимеров, Т.К. Исаев, **Н.Е. Щеглов**, О.С. Шевцов, Т.М. Клементьева // Клиническая нефрология. – 2022. – № 3. – С. 64–67

СПИСОК СОКРАЩЕНИЙ

АТП – аллотрансплантация почки

ГБУЗ «ГКБ№52 ДЗМ» – Государственного бюджетного учреждения здравоохранения города Москвы «Городская клиническая больница № 52 Департамента здравоохранения города Москвы»

ГД – гемодиализ

ГУС – гемолитико-уремический синдром

ЗПТ – заместительная почечная терапия

ИВЛ- искусственная вентиляция лёгких.

КТ – компьютерная томография

ЛТЭ – лапароскопическая трансплантатэктомия

МВС – мочевыделительная система

МКБ – мочекаменная болезнь

МСКТ – мультиспиральная компьютерная томография

МРТ – магнитно-резонансная томография

ТЭ – трансплантатэктомия

УЗИ – ультразвуковое исследование

ХГН – хронический гломерулонефрит

ХПН – хроническая почечная недостаточность

ЧЛС – чашечно-лоханочная система

ЦВК – центральный венозный катетер

Эхо-КГ – эхокардиография